Lane Medical Library

Ein

# Fall vom Adenoma malignum Uteri

bei

## einem einundzwanzigjährigen Mädchen.

## Inaugural-Dissertation

zur

## Erlangung der Doctorwürde in der Medizin und Chirurgie,

welche

mit Genehmigung der hohen medizinischen Fakultät

der

Vereinigten Friedrichs-Universität

Halle-Wittenberg

**Sonnabend, den 29. März 1902, Mittags 12 Uhr,**

öffentlich vertragen wird

Franz Urban

approb. Arzt

aus **Kattowitz.**

**Halle a. S.**

Hofbuchdruckerei von C. A. Kaemmerer & Co.

1902.

Gedruckt mit Genehmigung
der Medizinischen Fakultät der Universität Halle.

Referent: Prof. Dr. **Bumm.**

**v. Bramann,**
d. Z. Decan.

Meiner lieben Mutter.

Digitized by the Internet Archive
in 2026

https://archive.org/details/IA40153306_0125

Von den epithelialen Geschwülsten des Uterus kommt das Adenom — sei es in Gestalt des adenomatösen Polypen, sei es in der Form des diffusen Adenoms — relativ selten zur Beobachtung, vielleicht trägt auch der Umstand dazu bei, dass der destruierende Typus desselben, das maligne Adenom, sehr bald Carcinomcharakter annimmt und dann klinisch als Carcinom angesprochen wird. Im vorliegenden Falle handelt es sich nun um ein Adenom malignum des Uterus; verdient dieser Fall schon an und für sich wegen der Seltenheit dieser Erkrankung, veröffentlicht zu werden, so kommt hier noch hinzu, dass es sich um eine Patientin von 21 Jahren handelt, also ein Alter, in dem das Adenoma malignum des Uterus wohl bisher noch nicht zur Beobachtung gelangt ist, und dieser Fall in der Litteratur allein dasteht.

Die Krankengeschichte des vorliegenden Falles ist folgende:

Am 12. VII. 01 wurde die 21jährige unverheiratete M. H. wegen Metrorrhagien und dadurch bedingte beträchtliche Anämie in die Universitätsklinik zu Halle a. S. aufgenommen.

Anamnestisch war zu erheben:

Der Vater der Patientin war an Lungenentzündung gestorben; Mutter und Geschwister leben und sind gesund. Als Kind hat Patientin Masern gehabt, seit dem 14. Jahre immer an starkem Ausfluss gelitten.

Am 28. X. 01 suchte Patientin wegen eines Uteruspolypen die Berliner Klinik auf, wo sie am 2. XI. deswegen operiert würde. Es wurde damals die vordere Cervixwand gespalten und der breitbasig aufsitzende Polyp entfernt, der sich bei genauerer mikroskopischer Untersuchung als gutartig erwies.

Patientin war vom 15. Jahre an menstruiert, unregelmässig, 2—6 wöchentlich, im vergangenen Jahre war ein $^1/_4$jähr. Menopause eingetreten; die Menses 8—10 Tage dauernd, war profus und immer von heftigen Schmerzen begleitet.

Die Beschwerden der Patientin bei Aufnahme in die Klinik bestanden in starkem, an Menge sehr oft wechselndem Fluor; bei zunehmender Menge zeigten sich starke Kreuz- und Seitenschmerzen, die sich nach unten zogen. Da im Monat Mai die Menses ausgeblieben war, hielt sich Patientin für gravide und glaubte, dass die Blutung Ende Juni und Anfang Juli den Eintritt eines Abortes zu bedeuten habe. Patientin wurde deswegen auf die geburtshilfliche Station verlegt. Bei der Untersuchung zeigte sich ein Polyp, der aus dem Cavum des Uterus bis an den äusseren Muttermund herunterreichte. Zuerst musste man annehmen, da es sich nach den Angaben der Patientin um einen Abort handelte, dass man es mit einem Placentarpolypen zu thun habe; bei näherer Untersuchung erwies sich derselbe aber als ein Tumor von ziemlich harter Consistenz; Patientin wurde deshalb am 19. VII. auf die gynäkologische Station verlegt.

Status:

Schwächlich, mässig genährte Frau, von stark anämischen Aussehen; keine besonderen Organerkrankungen; die Brüste sind sehr schwach entwickelt; die Bauchdecken ziemlich straff gespannt.

Introitus vaginae sehr eng; die Portio steht in der Führungslinie; der Cervicalkanal ist für einen Finger durchgängig; im vorderen Scheidengewölbe fühlt man eine

quere, eingezogene Narbe. Das Corpus ist etwas vergrössert, mässig hart; im Corpus selbst fühlt man breitaufsitzende, polypöse Massen; aus dem Corpus ziemlich starker Blutabgang.

Die Diagnose wurde auf Deciduoma malignum uteri gestellt, und deswegen am 24. VII. die vaginale Totalexstirpation des Uterus mit den Adnexe in Äthernarkose vorgenommen.

Operation:

Wegen der schlechten Zugänglichkeit nach links hinten wurde eine Scheidendammrissincision bis fast an den Anus gemacht; Umschneiden der Portio mit dem Pagnetrio; darauf wird der Douglas und die Plica vesico-uterina, welch letztere wegen der Verwachsung schwer zu finden war, eröffnet. Abklemmen und Durchtrennen der Douglasfalten und Parametrien. Da der Uterus nicht mitfolgt, wird die vordere Wand median gespalten, worauf er sich viel leichter herabziehen lässt. Die Ligamenta werden peripher um die Adnexe abgeklemmt, die Stümpfe umstochen. Darauf wird das hintere Peritoneum mit der hinteren, das vordere mit der vorderen Scheide vereinigt. Darauf werden die vertierten Stümpfe und der Scheidenwundwinkel mit Silkworm fixiert, zwei weitere Silkwormnähte werden durch die Mitte der Scheide gelegt; die Scheide wird mit Jodoformgaze tamponiert. Die Episiotomiewunde wird durch fortlaufende versenkte Catgutnähte und Silkwormnähte vereinigt.

Die Wundheilung geschah ohne Störung; am 31.VII. wurden die Nähte entfernt.

Abgesehen davon, dass sich bei der Patientin während ihrer Reconvaleszenz erst eine Thrombose des rechten, dann eine des linken Beines eingestellt hatten, hatte Patientin sich bis zum 15. X. so weit erholt, dass sie als geheilt entlassen werden konnte. Wenn auch das Gesicht und die sichtbaren Schleimhäute ein sehr blasses Aussehen zeigten, so war das Allgemeinbefinden der Patientin be-

friedigend; der Appetit und Schlaf waren gut. Die innere Untersuchung ergab, dass die Wunde gut vernarbt ist.

Am 20. X. bei der Wiedervorstellung sah Patientin sehr wohl aus; die Ernährung und der Kräftezustand waren gut; die Scheidenwand war geheilt, die Narbe weich.

Makroskopischer Befund:

Der Uterus ist ziemlich bedeutend vergrössert, hat ungefähr die Grösse einer Männerfaust. Seine Wandung ist derb und fest, im Mittel 15 mm stark. Von der Innenfläche derselben, besonders aus dem Fundus gehen Wucherungen aus, die polypös in das Uterus-Cavum hineinhängen. Sie sind ungefähr kleinfingerdick und an der Oberfläche wieder mit kleinen bis erbsengrosser Wucherungen und Knötchen versehen. Dadurch erhält das ganze Bild ein traubiges Aussehen. Die Wucherungen sind ziemlich weich, auf dem Durchschnitt von markigem Aussehen, und an den Ausgangsstellen diffus in das Uterusgewebe übergehend. Nirgends ist eine Demarkationslinie zu erkennen. So macht das Ganze den Eindruck einer excessiv fungös-polypösen Wucherung der Uterus-Innenfläche, deren Ausgangspunkt makroskopisch nicht zu bestimmen ist.

Die Art und Anordnung der Wucherungen ist auf der beigegebenen photographischen Abbildung, die unmittelbar post operationem gemacht wurde, deutlich zu ersehen.

Mikroskopischer Befund:

Schnitt senkrecht durch die Schleimhaut und die Muskulatur.

Die Schleimhaut ist in toto verdickt, sowohl durch Vermehrung des interglandularen Gewebes, als auch durch Wucherung der Drüsen selbst. Letztere sind teilweise verästelt und cystisch erweitert. Eine scharfe Grenze zwischen Schleimhaut und Muskulatur besteht nicht, sondern es schieben sich langausgezogene Drüsen, immer

begleitet von reichlichem interstitiellem Gewebe, zwischen die einzelne Muskelbündel, die dadurch mechanisch noch weiter auseinandergedrängt werden, so dass die ganze Uteruswanderung aufgelockert erscheint. Auch in den subserösen Partieen der Muskulatur finden sich einzelne verästelte und cystische Drüsenschläuche, in einem Stroma von Rund- und kurzen Spindelzellen. Ein direkter Zusammenhang dieser Herde mit der Schleimhaut lässt sich nicht immer sicher nachweisen. Die Drüsen sind mit Cylinderzellen ausgekleidet, die kein abnormes Verhalten bieten. An Muskulatur, Gefässen und Nerven ist keine pathologische Veränderung zu erkennen.

Dass der vorliegende Fall klinisch malign ist, darin kann wohl kein Zweifel bestehen. Die unablässig bestehenden, heftigen Schmerzen im Rücken und Kreuz, die profusen Blutungen, der starke Ausfluss sprechen zur Genüge dafür.

Auch das mikroskopischn Bild müssen wir nach dem heutigen Standpunkt der Histologie für malign erachten. Wir verweisen nur auf das Übergreifen der Neubildung auf die Muskulatur und fortschreitende Zerstörung derselben.

Die Diagnose Deciduoma malignum uteri, welche vor der Operation der Patientin auf Grund der Anamnese wohl mit Recht gestellt wurde, können wir nach dem mikroskopischen Befund nicht mehr aufrecht erhalten. Die Geschwulst Adenocarcinom oder Carcinom zu nennen, liegt kein Grund vor. Nirgends finden sich solide Zapfen, die ins Gewebe hineindringen; die Tunica propria der Drüsen ist fast überall noch erhalten.

Auf Grund dieser Erwägungen stellen wir in unserem Falle die Diagnose: Adenoma malignum uteri.

Im Anschluss an diesen so interessanten Fall will ich mich etwas eingehender mit dieser Erkrankung der Gebärmutter beschäftigen. Dass ich aber mit meinen Ausführungen die Ansichten der Gelehrten, vor allem die der

Gynäkologen teilen werde, wird mir wohl schwer gelingen. Denn gerade diese Art der Erkrankung der Gebärmutter, das Adenoma malignum, hat schon sehr oft Veranlassung zu Erörterungen auf den verschiedensten Kongressen gegeben. Doch weit davon entfernt, dass die jahrelangen Untersuchungen einen gewissen Abschluss gefunden hätten, stehen sich noch die widersprechendsten Ansichten schroff gegenüber; insbesondere wird von manchen Gynäkologen das Vorkommen eines Adenoma malignum als selbständige Geschwulstform überhaupt geleugnet.

Es liegt im Sinne der wissenschaftlichen Verständigung, dass die Nomenklatur allerorten eine einheitliche sei. Ob für ganz neue, ungekannte Symptomencomplexe beliebige neue Namen gewählt werden, die selbst mit menschlichen Eigennamen belegt werden, ist gewiss ganz gleichgültig.

Anders steht es aber mit den Grundbegriffen. Wenn man auch hier in untergeordneten Fragen, z. B. der Benennung der Muskeln trotz aller klärenden und vereinfachten Versuche, immer noch nicht ins Reine gekommen ist, so wird in dieser rein beschreibenden Wissenschaft grosses Unheil damit nicht angerichtet werden.

Ungleich wichtiger ist die Schärfe und die Einheitlichkeit der Benennung in der Pathologie. Hier sind die Bezeichnungen nicht allein beschreibender Natur, sondern hier drücken sie immer gleichzeitig einen logischen Schluss aus. Die pathologisch anatomisch zusammenfassende Bezeichnung giebt aber nicht nur an, dass ein Gegenstand nicht normal ist, sondern sie bezeichnet auch, worin die Abweichung zu suchen ist; etwas anderes bezeichnet man als Tumor, etwas anderes als Entzündung. Wir sehen hieraus, dass durch eine falsche pathologische Bezeichnung eine erhebliche Begriffsverwirrung begründet wird, und darum muss es unser Bestreben sein, pedantisch genau uns an die Grundbegriffe zu halten. Denn so kann nur eine Meinungsverschiedenheit, wie sie unter den Gynäkologen

über das Adenoma malignum herrscht, beseitigt, und eine Einigung über die Bezeichnung dieser Erkrankung erzielt werden.

Ehe wir nun auf die Erkrankung selbst im Speziellen übergehen, müssen wir uns erst einmal um die Klarstellung des Begriffes „Adenoma uteri“ bemühen, welcher bisher etwas sehr Unbestimmtes vorstellte, allerdings nur dadurch, dass man die klinische Beobachtung zu Hilfe nehmend, eine anatomische Unterscheidung zwischen „benignen“ und „malignen Adenom“ zu machen suchte.

Für den Begriff des Adenoms müssen wir daran festhalten, dass wir nicht nur eine Vermehrung der Drüsenzahl gegen die Norm auffinden, sondern dass auch die Gestalt der Drüsen gegen die Norm verändert ist; dass die Bekleidung des Drüsenschlauches nicht wie normal, durch einfache Zellenschicht, sondern durch mehrere Lagen gebildet werden kann; dass endlich auch die Form der einzelnen Zellen sich wesentlich verschieden von der normalen und der einzelnen Drüsenzelle verhalten kann, immer natürlich als feststehend vorausgesetzt, dass die Drüsen als solche d. h. als Lumen führende Gebilde erhalten bleiben. „Das Charakteristische für das Adenom im Gegensatz zum Carcinom ist die Reproduktion des normalen Drüsentypus, dem Standorte der Neubildung entsprechend.

Mit Cornil halten wir daran fest, dass das Vorhandensein eines Lumens und einer Tunica propria als Merkmal der einfachen, nicht heterologen Drüsenneubildung anzusehen ist.

Das Adenom der Uterusschleimhaut wird in Anwendung dieser allgemeinen Bestimmung sich als ganz distinktes Gebilde mit ausgesprochenem Charakter darstellen. Und es fragt sich nur, was ist das „benigne“ und was ist das „maligne Adenom.“ Leider stehen bei der grossen Labilität der Meinungen die Dinge so, dass die eine Partei fragt, wo fängt das maligne Adenom an und wo hört das benigne

auf; die andere, etwas operationssüchtige, wo fängt das benigne an und wo hört das maligne auf.

Welche Stellung nehmen nun die Gynäkologen der Frage des Adenoms gegenüber ein? Hier finden wir nun die grössten Widersprüche. Nicht einmal die Bösartigkeit der Adenome ist anerkannt, ja manche Autoren verbinden sogar mit dem Worte Adenom immer den Begriff der Gutartigkeit. So sagt Leopold: „Die Bezeichnung „malignes Adenom" ist eine unzweckmässige und erregte Verwirrung. Das Wort Adenom bezeichnet nur eine gutartige Drüsenneubildung. Verbreitet sich letztere atypisch, d. h. mit Verdrängung und Zerstörung des Nachbargewebes, dann ist sie kein Adenom mehr, sondern ein Carcinom." Dass wir mit dem Worte Adenom im pathologischen Sinne nicht nur eine gutartige Drüsenneubildung zu verbinden haben, geht aber wohl daraus hervor, dass man die Adenome des Uterus in „benigne" und „maligne" getrennt hat. Der erste, welcher diese Trennung vorgenommen hat, war Wyder; er stellt für das gutartige Adenom folgende Kriterien auf:

1. Die Drüsenwucherung ist eine durchaus typische. Solide Schläuche sind nirgends zu sehen; die Cylinderepithelbekleidung besteht in einer einfachen Schicht.

2. Zwischen den Drüsenschläuchen liegt noch eine gewisse Menge relativ unveränderten Interglandulargewebes.

3. Die Drüsen sind scharf von der Muskulatur abgegrenzt, zeigen keine Tendenz, in dieselbe einzudringen und sie zum Schwunde zu bringen.

Meiner Arbeit habe ich nun ebenfalls diese Einteilung des Adenoms in die „benigne" und „maligne" Form zu Grunde gelegt, und will ich mich bemühen, diese Einteilung in genügender Weise zu rechtfertigen; fern liegt es mir aber, für die gutartige Form des Adenoms die Bezeichnung „Adenoma benignum" zu billigen und in der Litteratur festgelegt zu wissen.

Denn wenn wir uns die Frage vorlegen, was versteht man denn eigentlich unter dem Adenoma benignum uteri, welches Bild zeigt diese Erkrankung des Uterus, so können wir kurz darauf antworten:

„Das Adenoma benignum uteri ist nichts anderes als Endometritis glandularis hyperplastica uteri."

Deswegen fällt es mir zur Aufgabe, auf die Endometritis uteri etwas näher einzugehen.

Unter dem Begriff der Endometritis fassen wir alle diejenigen Erkrankungen der Corpus mucosa zusammen, welche mit anatomisch wahrnehmbarer Veränderung der Drüsen oder des Stromas oder beider Bestandteile einhergehen und nicht in das Gebiet der malignen Neubildungen fallen.

Abgesehen von der selbstverständlichen Einteilung in acute und chronische, circumscripte und diffuse Formen hat man denselben auch allgemeine Prinzipien zu Grunde gelegt. Am naturgemässesten ist der anatomische Standpunkt, wie ihn Ruge seiner Gliederung in Endometritis glandularis, Endomet. criterstitialis und Endomet. diffusa untergelegt hat, welchen noch andere Formen als Endomet· deciduae, Endomet. post abortum und Endomet. exfoliativa sich anreihen.

Es würde aus dem Rahmen meiner Arbeit fallen, mich eingehender über die soeben angeführten Arten der Endometritis auszulassen, denn für die Klarstellung des Adenoma benignum kommt nur die Endometritis glandularis in Betracht.

Das Wesen der Endometritis glandularis beruht auf einer Vermehrung der epithelialen Drüsenelemente. Die Vermehrung erfolgt entweder durch eine Vergrösserung der Drüsen oder durch eine Vermehrung derselben.

Demnach unterscheiden wir:

I. Endometritis glandularis hypertrophica.
II. Endometritis glandularis hyperplastica.

Bei der hypertrophischen Form der glandulären Endometritis findet die Vermehrung der epithelialen Drüsenelemente nicht durch Vergrösserung der Zahl der Drüsen, sondern durch Vergrösserung dieser selbst statt. Eine Vergrösserung der Drüsen in Längs- und Querdurchmesser stellt die einfachste Form der Drüsenhypertrophie dar Dann kann aber auch der für die Drüsenepithelien nötige Raum durch Unregelmässigkeit im Verlauf der Drüse geschaffen werden. Dehnt sich eine am oberen und unteren Ende fixierte Drüse der Länge nach aus, und befindet sie sich in einer so starren Umgebung, dass ihr ein Ausweichen unmöglich ist, so stülpt sich ein Teil der Drüse in den andern hinein; es entsteht eine Invagination.

Kann die Drüse aber in das weniger starre und nachgiebige Gewebe ausweichen, so nimmt sie einen geschlängelten, korkzieherartigen Verlauf.

Neben dieser als hypertrophischen Form zu bezeichnenden Endometritis glandularis kommt die hyperplastische vor. Die Drüsen sind nicht allein vergrössert, sondern auch vermehrt. Diese Vermehrung der Drüsenschläuche geschieht einmal von der Oberfläche her durch Einsenkungen, oder die Drüse teilt sich im Verlauf ihres Schaftes, erhält Auswüchse, aus denen wiederum weitere Wucherungen hervorgehen können; oder drittens wuchern die Drüsen in die Muskulatur hinein: oft tiefgehende Wucherungen der Drüsen sind in der Muskulatur anzutreffen. Auch kann die Wucherung der Drüsenzelle in das Lumen der Drüse hineingehen; es entstehen vorspringende, papillenartige Exkreszenzen, die auf dem Längsschnitt der Drüse oft sägeförmiges Aussehen geben können.

In der Litteratur ist auf anatomische Basis hin für diese Form der Endometritis der Ausdruck Adenom eingeführt worden, um mit dem Namen die histologische Struktur, und somit vielleicht das Wesen der Neubildung zu bezeichnen. Adenom gleich Drüsenneubildung.

Viele Gynäkologen haben deswegen für diese Endometritis glandularis hyperplastica den Namen Adenom eingeführt, und als Zeichen, dass diese Erkrankungen zu den gutartigen Neubildungen gehört, mit dem Gesammtausdruck Adenoma benignum betitelt.

Eine andere Bezeichnung für das Adenoma benignum uteri finden wir auch noch in der Litteratur unter dem Namen Endometritis fungosa; denn die Erscheinungen, unter denen Olshausen diese so betitelte Erkrankung schildert, sind fast dieselben wie bei dem Adenoma benignum.

Olshausen hat mit der Endometritis fungosa eine Erkrankung des Uterus bezeichnet, bei der ganz besondere Wucherungen der Schleimhaut mehr oder weniger vorhanden sind. Diese gleichmässigen Wucherungen sämmtlicher Teile der Uterusschleimhaut, gewöhnlich mit geringer Dilatation der Drüsen verbunden, können allerdings auch, wie es scheint, weniger diffus, mehr isoliert an einzelnen Stellen der Schleimhaut des Corpus uteri vorkommen und stellen dann kleine erbsen- bis bohnengrosse, platte, breitaufsitzende Schleimhautwülste dar, die äusserlich nicht nur einem gewöhnlichen Schleimhautpolypen vollkommen gleichen, sondern auch dieselben Erscheinungen wie ein solchen. machen.

Viele andere erkennen ein Adenoma benignum, auch Adenoma simplex genannt, gegenüber dem Adenoma malignum an, trennen ersteres aber wiederum in ein Adenoma diffusum und Ad. polyposum. So unterscheidet auch Schröder in seinem Lehrbuch zwischen Ad. diffusum — einer starken, aber ziemlich gleichmässigen Wucherung der Utriculardrüsen fast des ganzen Cavum uteri, seltener des Cervix — und Ad. polyposum, — einer isolierten gestielten Geschwulst von vorwiegend drüsigem Bau.

Durch alle diese Ausführungen sehen wir, was für eine Unklarheit und Begriffsverwirrung durch die Uneinigkeit der Gelehrten in der Benennung ein und derselben Erkrankung begründet wird, und wie wichtig es ist,

im Interesse der wissenschaftlichen Verständigung eine Einigung in der Nomenklatur zu erzielen.

Abgesehen davon, dass in der gynäkologischen Litteratur niemals eine Einigung über den Begriff des Adenoms stattfinden wird, weil die Wahl und Anwendung des Namens nicht den histologischen Thatsachen an der Uterusschleimhaut genau entspricht, so wäre es richtig, so wie Ruge auch vorschlägt, entsprechend dem einheitlichen Prozess nur von einer Endometritis glandularis — hypertrophica oder hyperplastica = Adenom — zu sprechen, den Ausdruck Adenoma benignum aber ganz fallen zu lassen.

Wenn von Abel und Landau gegen diesen Vorschlag erwidert wird, dass diese Einteilung nicht aufrecht zu erhalten wäre, da ein Adenom eben keine Entzündung ist, so ist dagegen zu sagen, dass mit dem Namen Endometritis glandularis hyperplastica einmal die Entzündung der Schleimhaut der Gebärmutter, dann die Wucherung der Utriculardrüsen ausgedrückt werden soll. Sollte nun vielleicht dagegen der Einwand erhoben werden, dass bei einem Adenoma benignum uteri eine Entzündung der Schleimhaut nicht nötig ist, so kann ich dennoch die Bezeichnung Endometritis glandularis hyperplastica für Adenoma benignum damit rechtfertigen, dass einer Wucherung der Utriculardrüsen immer eine Entzündung der Schleimhaut vorangegangen ist, so dass ich die Endometritis glandularis hyperplastica ungefähr folgendermassen definieren kann:

„Endometritis glandularis hyperplastica uteri ist eine infolge der Entzündung der Schleimhaut des Uterus hervorgegangene Neubildung der Utriculardrüsen."

Dem soeben beschriebenen Adenoma benignum steht das Adenoma malignum gegenüber. Wie wir nun für jenes in der gynäkologischen Litteratur verschiedene Namen gefunden haben, so bezeichnet man mit dem Namen „Adenoma malignum", „destruierendes Adenom", und „Adenocarcinom" im Grossen und Ganzen eine Geschwulstform, die durch die auf dem Gebiete der malignen

Neubildungen des Uterus rastlos arbeitenden Forschung erst in der letzten Zeit bekannt geworden ist. Doch weit davon entfernt, dass die Untersuchungen hier schon einen gewissen Abschluss erreicht hätten, stehen sich noch die widersprechendsten Ansichten schroff gegenüber; insbesondere wird von manchen Gynäkologen das Vorkommen eines Adenoma malignum als selbständige Geschwulstform überhaupt geleugnet. Unter den Gynäkologen finden wir als vorherrschende Ansicht etwa folgende:

Wyder war der erste, der einen Unterschied zwischen Adenoma benignum und malignum macht, und er charakterisiert letzteres so:

Im Gegensatz zum gutartigen Adenom der Gebärmutterschleimhaut zeigt das maligne Adenom eine atypische Drüsenwucherung. Die mit einfacher Schicht von Cylinderepithelien bekleideten Drüsenschlauche beherrschen das ganze Bild, verschlingen und verfilzen sich zu unentwirrbaren Knäueln. Das bindegewebige Gerüst tritt völlig in den Hintergrund, kann so verschwinden, dass ein Drüsenraum unmittelbar an dem anderen liegt. Die durch die Muskulatur gesetzte Barriere wird überschritten, und es wuchern die Drüsen auch in erstere hinein. Abel und Landau erkennen die Kriterien Wyders für das maligne Adenom nicht an. Das Schwinden der Stützsubstanz zwischen den einzelnen Drüsenschläuchen sei im sicher ausgesprochenen, bösartigen Adenom ebensowenig konstant, wie die Aufhebung der normalen Drüsenform. Ebensowenig seien die Formen des Epithels im destruierenden Adenom immer unter sich und von der normalen Form des Epithels des Standortes verschieden. Die Heteroplasie der Drüsen sei im Uterus für die Malignität nicht verwendbar, weil schon normaler Weise und bei Entzündungen Drüsen in den oberen Schichten der Muskulatur vorkommen können. Nach ihnen ist das Hauptcharakteristikum der Malignität die Metastasenbildung, d. h. bei destruierendem Adenom des Uterus sind grosse Strecken der Muskulatur von einer

Neubildung ersetzt und zerstört, die unter dem Mikroskop sich als drüsenartige Schläuche in ausserordentlicher Menge erweisen. Deshalb lautet ihre Definition des „destruierenden Adenoms“ folgendermassen:

„Die Drüsenneubildung, die Aufhebung der normalen Drüsenform, das Auftreten von unter sich und der Norm abweichenden Epithelformen, das Zugrundegehen der Interglandutarsubstanz bleibt nicht auf die Schleimhaut beschränkt, sondern bildet Metastasen im angrenzenden Gewebe, d. i. hier in der Muskulatur. Grosse Strecken der Muskulatur, die von der Schleimhaut noch durch normale Muskulatur getrennt sein können, werden von der Neubildung infiltriert, die unter dem Mikroskop Drüse an Drüse von der eben geschilderten Form zeigt.“

Würden diese Einwände zu Recht bestehen, so würde man ein malignes Adenom erst im vorgerückten Stadium, wenn die Aussicht, durch eine Radicaloperation alles Erkrankte zu entfernen, nur noch eine sehr geringe ist, als solches erkennen und für sicher malign erklären können. Entgegentreten müssen wir ferner den Behauptungen Abels, nach dessen Ansicht eine Trennung zwischen Adenoma malignum und Drüsenhyperplasie unmöglich sei. Er sagt dort: „Wir wissen, dass an der Uterusschleimhaut so hochgradige Drüsenhyperplasien vorkommen, dass das Stützgerüst fast ganz verschwindet und ein mit Cylinderepithel bekleideter Hohlraum neben dem andern liegt. Hierbei nehmen die Drüsen die verschiedensten Formen an, bald sind sie erweitert, bald sind sie so stark vergrössert, dass schon bei schwacher Vergrösserung eine Drüse das ganze Gesichtsfeld einnimmt, bald invaginieren sie sich und bilden Epithelschläuche, die ohne Ordnung durch einander liegen. Die klinische Erfahrung lehrt aber, dass solche Drüsenwucherungen durchaus gutartiger Natur sein können. Unter Umständen sind sie bösartig und zerstören die Muskulatur.“

Wenn aber die Drüsenhyperplasie „so hochgradig ist, dass das Stützgewebe ganz verschwindet", wenn das Stützgewebe durch drüsige Neubildung ganz verdrängt ist und somit nicht mehr Träger der Drüse ist, wenn ferner die normale Drüsenform und Anordnung schwindet, und die Neubildung auf das Nachbargewebe übergeht, so haben wir es nach den oben angegebenen Erklärungen mit einem Adenoma malignum, nicht mit einer einfachen gutartigen Drüsenhyperplasie zu thun. Der Zusatz: „Unter Umständen sind sie bösartig und zerstören die Muskulatur" bildet den klarsten Gegensatz zu dem, was man unter Drüsenhyperplasie versteht; denn für diese ist das charakteristische Merkmal, dass sie auf der Schleimhaut beschränkt bleibt.

Orth charakterisiert die Malignität ebenfalls dadurch, dass sie fast nur aus verschlungenen Drüsen bestehende Neubildung in die Muskulatur vordringt. Er hebt hervor, dass es allerdings sehr schwierig ist, das einfache Auseinandergedrängtwerden der Muskulatur, wie es auch bei der chronischen Endometritis beobachtet wird, von dem Zerstörtwerden durch malignes Adenom sicher zu unterscheiden.

Gebhard definiert als malignes Adenom eine rein aus Drüsenwucherungen hervorgehende Neubildung, bei der überall die Einschichtigkeit des Epithels erhalten bleiben soll. Dasselbe ist nach seiner Ansicht also eine besondere Carcinomform, bei der vor Beginn der wirklich carcinomatösen Degeneration d. h. von Schichtung der Drüsenepithelien, so excessive Drüsenwucherung eintritt, dass die dadurch enstandene Gewebszunahme geschwulstartig und maligne ist. Der Unterschied von gutartigen Geschwülsten besteht nach ihm in der relativen Energie, mit welcher das malign Adenom das ursprüngliche Gewebe verdrängt und substituiert. Gebhard sagt selbst: „Verwandelt sich eine Endometritis hyperplastica in malignes Adenom, so findet die Drüsenwucherung in excessiver Weise statt."

Williams erklärt: „Die Adenome sind drüsige Neubildungen, welche nicht auf die Oberfläche beschränkt bleiben, sondern in die Tiefe dringen. Sie besitzen einen bösartigen Charakter, sie scheinen sehr selten vorzukommen.“ Winter äussert sich über das maligne Adenom folgendermassen: „Überwiegend häufig findet sich der Drüsenkrebs in der Form, welchen wir oben als Carcinoma adenomatocum geschildert haben. Die Drüsenschläuche durchwachsen die Muskulatur und bleiben als solche lange erhalten, während in den älteren Schichten durch Ausfüllung der Alveolen die Umwandlung in einen Krebs beginnt; dieselbe pflegt niemals auszubleiben, wenn der Prozess nicht vorher durch Exstirpation des Uterus unterbrochen wird.

Lionis Fürst hält für die ersten Erkennungsmerkmale beginnender Malignität gewisse Formveränderungen, z. B. beginnende Schlängelung und Verzweigung der Schläuche. Für ausgesprochen hält er die Malignität, wenn sich die Sprossen und Seitenbuchten nicht wie normale Drüsenschläuche entwickeln, sondern mehrfache Epithellagen bis zur Ausfüllung der ganzen Drüsenlumina mit Epithelzellen repräsentieren.

Die von Lionis Fürst für die beginnende Malignität des Adenoms angegebenen Erscheinungen sind nicht ausgesprochen charakteristisch, denn Ruge fand die gleichen Vorgänge auch bei der Endometritis glandularis und erklärt sie in folgender Weise: „Um die mit der Zellenzunahme notwendig verbundene Oberflächenvergrösserung zu erhalten, tritt eine Erweiterung der Drüse und auch eine Vergrösserung ein; — weiter kommt es zur Schlängelung des Drüsenschlauches, zu Ausbuchtungen und Einbuchtungen ins Drüsenlumen hin“.

Amann spricht sich über das maligne Adenom folgendermassen aus: „Am Uterus kann eine atypische, haufenartige Wucherung ganz fehlen und nur flächenhafte Cylinderepithelproliferation bestehen und trotzdem eine klinisch bösartige Neubildung vorhanden sein.

Wenden wir uns nun zur näheren Betrachtung der einzelnen Formen des malignen Adenoms und besonders zur Beleuchtung der Frage, wie dieselben entstehen. Hierüber giebt uns Ruge Aufschluss in seiner Arbeit: „Über Adenoma malignum und die verschiedenen Formen desselben“ von der wir die wichtigsten Punkte hier erwähnen wollen.

Ruge hebt hervor, dass wir beim malignen Adenom statt der Polymorphie der Krebszellen meist nur cylindrisches Epithel haben, welches in fast gleichmässig dicker Lage ein einschichtiges Epithelstratum bildet. Das Epithel besitzt oft grosse Ähnlichkeit mit dem bei Endometritis glandularis gewucherten, doch ist im Gegensatz zur letzteren die Stellung der Kerne eine mehr ungleichartige. Sie stehen zwar meistens in der Mitte der Zellen, oft aber auch — infolge der enormen Vermehrung und des dadurch entstandenen Bestrebens, durch Auf- und Abweichen den nötigen Raum zu gewinnen. — Der eine höher, der andere tiefer; ja sie können sogar bis an die Oberfläche rücken. Dadurch gewinnt es oft den Anschein, als wären die Kerne in Reihen angeordnet.

Die Form der Zellen ist hochcylindrisch, kann sich aber bei starker Zellenwucherung ändern. Infolge der Enge des Raumes wechseln dann Zellen mit breiter Basis und beinahe spitz zulaufenden Zellenleib mit solchen, deren breiter Zellleib sich nach der Basis verjüngt, so dass der Anschein erweckt werden kann, als ob mehrere Zellschichten vorhanden wären. Beim Aufbau des malignen Adenoms trennt Ruge vier Formen.

Die erste zeichnet sich dadurch aus, „dass durch die überaus grosse Wucherung der Epithelien ein Nebeneinander auf einer ebenen oder nur leicht gewölbten Fläche nicht möglich ist, eine einfache Erweiterung der Drüse selbst mit Schlängelung oder leichter Sprossenbildung, wie wir es bei Endometritis glandularis als Folge der Zellenwucherung sehen, genügt nicht; unter Zerstörung der

Tunica propria der Drüse und des umspinnenden Bindegewebszellenlagers dringt die einschichtige cylindrische, wuchernde Schicht ins Gewebe, um unter Umbiegung wieder in das Lumen der erweiterten Drüse emporzuschiessen und nur dann umkehrend von neuem, nur durch einen ganz dünnen, engen, an der Spitze oft gar nicht erkennbaren Stromasaum von der ersten Zellschicht getrennt, ins Gewebe wieder einzudringen. — Aufwärts, seitlich sprossend, das Gewebe bis aufs minimalste zerstörend, wird die anfänglich erweiterte, zuerst noch als Individuum erkennbare Drüse vernichtet, es sind nur Epithellager, Epithelialzüge, knäuelartig sich durchziehend, wie ein Haufen Regenwürmer sich durch einander schlingend, vorhanden.

Die zweite Form zeigt regelmässiger angeordnete Epithelialstränge und zeichnet sich durch eine überaus grosse Drüsenwucherung aus. Hier reiht sich Drüse an Drüse so eng, ohne erhebliche Grössenverschiedenheiten, dass das Stroma fast ganz verschwunden ist und die benachbarten Epithelien sich fast zu berühren scheinen. Nicht nur auf die Schleimhaut, sondern auch auf die tiefergelegenen Gewebsteile erstreckt sich die Zerstörung. Bei dieser Form findet sich häufig Mehrschichtung der Epithelien, so dass sich öfter der direkte Übergang in die solide erscheinenden Carcinomzapfen vorfindet. Die beiden letzten Formen unterscheiden sich von den ersten dadurch, dass die Drüsenlumina hier gruppenförmig zusammenstehen, und dass die einzelnen Gruppen durch mehr oder weniger grosse Gewebsmassen von einander getrennt sind.

Die dritte Form ähnelt sehr der zweiten: eine grosse Anzahl Drüsenlumina von fast gleicher Grösse, von rundlicher oder ovaler Form, liegen in Gruppen zusammen, und nur die zwischen den einzelnen Gruppen vorhandene grösse Gewebsbrücke bildet den Unterschied von der zweiten Art.

Bei der vierten Form enthalten die ebenfalls durch Stromazüge getrennten Gruppen statt vieler nur wenige, aber vergrösserte Drüsengebilde, in deren erweitertes Lumen epitheliale Fortsätze ragen, so dass auf dem Querschnitt das Bild der papillaren Wucherung entsteht.

Die beiden letzten Unterabteilungen kann man auch, da noch mehr oder weniger Stroma zwischen den gruppenförmig zusammenstehenden Drüsenlumina vorhanden ist, als Vorstadien der beiden ersten bezeichnen, bei denen der Zerstörungsprozess schon weiter fortgeschritten ist.

Nach Analogie der bei Endometritis bekannten Vorgänge erklärt sich Ruge der Entstehung der verschiedenen Adenomformen in folgender Weise: „In der ersten Form sehen wir deutlich, wie durch die enormen zelligen Wucherungen neben der Erweiterung des ursprünglichen Drüsenlumen und Hineinwachsen in die Umgebung doch die excessive Wucherung nach dem Lumen der Drüse formbestimmend ist; wir sehen hier deutlich, wie der evertierende, interglandular wachsende Typus besteht. Für die zweite Form, wo wir gleichmässig, in scheinbar gesetzmässig geordneter Weise Drüse an Drüse stossend sehen, ist der invertierende Typus massgebend. Dem entsprechend zeigt auch natürlich die dritte Form evertierenden, die vierte invertierenden Typus.

Zuweilen finden sich auch noch Formen, welche sich in keine der angeführten Gruppen einreihen lassen; doch sind immerhin gewisse Ähnlichkeiten mit der einen oder der andern nicht zu verkennen.

Ziehen wir aus den obigen Erörterungen das Facit, so kommen wir zu folgenden Schlüssen.

I. Wir haben im Uterus als einem mit Schleimhaut ausgekleideten Organ nur eine Form des Adenoms, und diese ist stets mehr oder weniger malign. Ein Adenoma benignum des Uterus giebt es überhaupt nicht; was man bisher als solches bezeichnete, das sind entweder die poli-

pösen Wucherungen der Schleimhaut oder eine einfache Endometritis glandularis hyperplastica.

II. Das maligne Adenom ist histologisch besonders durch den vorwiegend drüsigen Typus und durch die Erhaltung der normalen Drüsengrenzen, selbst bei eingetretener Mehrschichtung des Epithels innerhalb der Drüsenschläuche, hinreichend als Adenom gekennzeichnet, so das histologisch die Trennung desselben vom Carcinom berechtigt ist.

III. Es kommen Übergangsformen von Adenom zu Carcinom vor, wo das Epithel die Drüsengrenzen, die Membrana propria durchbricht. Diesen Formen können wir den Namen „Adenocarcinome", beilegen.

Zum Schluss will ich mir noch einige Bemerkungen über die Therapie erlauben. Aus der Bösartigkeit der Geschwulst ergiebt es sich von selbst, so früh wie möglich und möglichst radical zu operieren. Die erste Bedingung zu erfüllen ist wohl sehr schwer, da die Patienten zu spät die Hülfe des Arztes in Anspruch nehmen. Dann aber ist es notgedrungen, so schnell wie möglich zu operieren, und sich nicht darauf beschränken, nur das anscheinend Erkrankte zu entfernen. Da man auch nie mit Sicherheit feststellen kann, wie weit schon die Geschwulst um sich gegriffen hat, ob nicht schon Metastasen vorhanden sind, so ist es nicht angebracht, die Neubildung nur zu excidieren, sondern es muss stets die Totalexstirpation des Uterus erfolgen. Die Resultate, die diese Operation in der neueren Zeit, wie auch in unserem Falle aufzuweisen hat, rechtfertigt es, einen doch immerhin so schweren Eingriff selbst bei schon geringeren Erscheinungen zu machen, sobald das Mikroskop die ersten Merkmale einer beginnenden malignen Degeneration bietet.

Am Schlusse meiner Arbeit habe ich noch die angenehme Pflicht zu erfüllen, Herrn Prof. Dr. Bumm, für die gütige Überlassung der Arbeit und für die liebenswürdige Anregung und Unterstützung bei der Ausführung derselben meinen ehrerbietigsten Dank auszusprechen.

# Litteratur.


1. Amann, Lehrbuch der gynäkolog.-mikroskopischen Diagnostik.
2. Abel und Landau, Beiträge zur pathol. Anatomie des Endometriums. Arch. f. Gyn. Bd. 34. 1889.
3. Gebhard, Pathologische Anatomie der weiblichen Sexualorgane.
4. C. Ruge u. J. Veit, Der Krebs der Gebärmutter. Zeitschrift für Geb. u. Gynäkolog. Bd. 31.
5. C. Ruge, Über das maligne Adenom und die verschiedene Form desselben. Zeitschrift für Geb. u. Gynäkolog. Bd. 31.
6. C. Ruge, Über Adenom d. Uterus, die benigne und maligne Form desselben. Arch. f. Gynäkolog. Bd. 32. S. 487.
7. Winter, Lehrbuch der gynäkolog. Diagnostik. 1896.
8. Schröder, Krankheiten der weiblichen Geschlechtsorgane.
9. Fehling, Lehrbuch der Frauenkrankheiten.
10. Schröder, Zeitschr. f. Geb. u. Gynäkolog. Bd. I. S. 189.
11. Olshausen, Arch. f. Gyn. Bd. VIII. S. 97.
12. Löhlein, Zeitschrift f. Geb. u. Gyn. Bd. XVII. S. 331.
13. Orth, Patholog. Anatomie II. 470.
14. Ziegler, Pathol. Anatomie.
15. Schatz, Arch. f. Gynäkolog. Bd. 22.
16. Livius Fürst, Über suspectes und malignes Adenom. Zeitschrift f. Geb. u. Gyn. Bd. 14.
17. Williams, Über d. Krebs d. Gebärmutter.

# Lebenslauf.

Ich, Franz Otto Oskar Urban, Sohn des verstorbenen Regierungsrates Otto Urban und dessen Ehefrau Arma, geb. Rössler, ev. Confession, bin geboren am 7. Dezember 1872 zu Kattowitz in Schlesien. Meine erste Schulbildung genoss ich auf der Vorbeitungsschule zu Essen und Dortmund, und besuchte dann das Gymnasium zu Magdeburg und Hirschberg i. Schles. Ich besuchte die Universitäten Halle und Erlangen. Das Tentamen physicum bestand ich im März 1897 zu Erlangen. Das medizinische Staatsexamen absolvierte ich im Sommersemester 1901 zu Halle a. S.

# Erklärung der Tafeln.

## Tafel I.

### Makroskopisches Bild.

Der Uterus und Cervix sind der Länge nach aufgeschnitten.

Von der Innenfläche desselben gehen Wucherungen aus, die polypös in das Uterus-Cavum hineinhängen.

## Tafel II.

### Mikroskopisches Bild.

Fig. I. Schnitt senkerecht durch die Schleimhaut und Muskulatur; schwache Vergrösserung. Schleimhaut ist in toto verdickt; langsausgezogene Drüsen, begleitet von reichhaltigem interstitiellem Gewebe dringen tief in die Muskulatur zwischen die einzelnen Muskelbündel.

Fig. II zeigt uns bei stärkerer Vergrösserung die Wucherung der Drüsen selbst; in reichhaltigem interstitiellen Gewebe eingebettet, sind sie teilweise verästelt und cystisch erweitert.

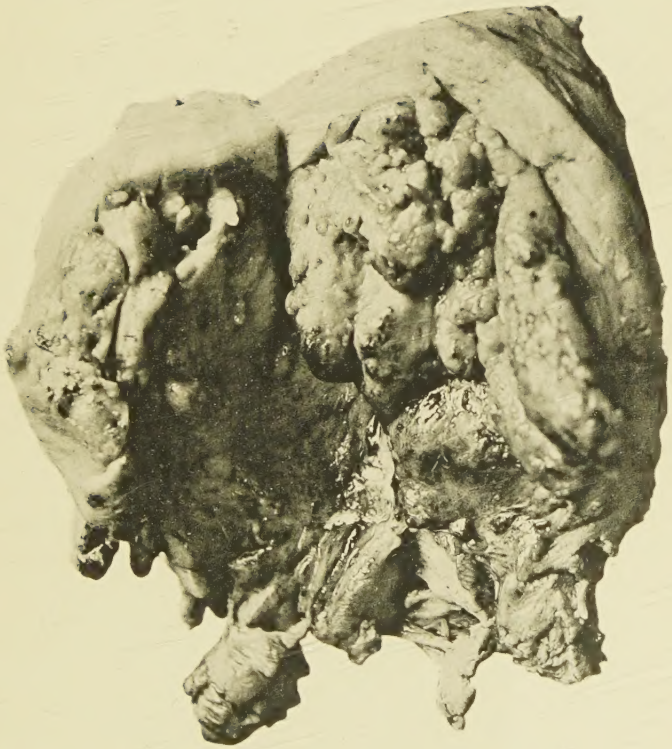

Tafel I.

Fig. 1.

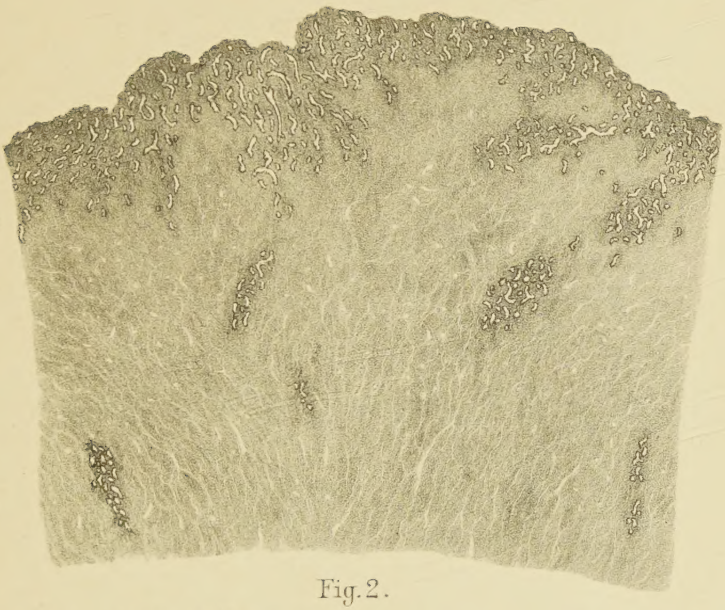
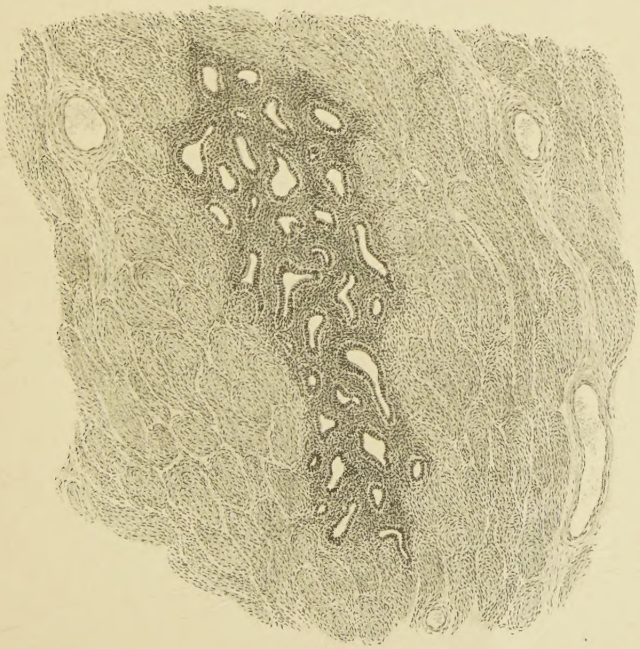
Fig. 2.